

III. *Partium Genitalium in Muliere Structura præternaturalis. Ex Epistola Viri Doctissimi Johannis Huxham, M. D. ad Jacobum Jurin, R. S. Secr.*

Plimutbo, v^o Kalend. Octob. 1723.

A. B. De parochia *Lanteglass* in Comit. *Cornubiæ*, prope *Fowye* oppidum, annos nata *xxiii* nupta fuit cuidam *Nautæ* robusto, tandemque prægnans, sibi partium male conformatarum conscia, opem imploravit chirurgicam. Sibi accersitum esse voluit Dominum *Bonnett* de *Fowye* oppido, & artis chirurgicæ, & obstetriciæ peritissimum. Ille vero perspecto denudato corpore sequentia observavit.

Loco umbilici, in medio abdomine, paululum vero inferius, prominet massa quædam spongiosa, carnis quasi ossam præ se ferens, abdomini transversè incumbens, magnitudinis fere ovi gallinacei, longa autem tres digitos : ex hac duo erumpunt meatus urinarii exiles, qui urinam perpetim exstillant, quam neque vel retinere vel ejaculare potest ; hinc vesicam, (si quæ adsit) sphinctere caruisse concludendum. Spongiosa hæc mollisque massa, urinæ acrimonia corrosa, tactum fere refugit mollissimum, adeo ut incurvata obambulare coacta sit, ad dolorem a vestibus impressum evitandum, eamque tenuissimis linteis involvere. Hanc quidem massam funem fuisse umbilicalem male a partu abscissum, male dein curatum, existimo ; ne vel minima enim umbilici, nisi hic, apparent vestigia ; quid quod & urina per urachum pervium, & in duos
foram

forſan tubulos diviſum, vel ſaltem per canales duos proprios, effluit. Priori potius credo opinioni; quia dantur Hiſtoriæ urinam per umbilicum in adultis etiam excretam fuiſſe atteſtantes. *Vid. Hiſt. de l'Academie Royale des Sciences, Ann. 1701.*

Hanc infra offam ſubintrat Vaginæ foramen, ab offa diſtans brevifſimo ſpatio: ex hoc effluxere Catamenia, per hoc etiam gravida facta fuit mulier, haud magnam vero tempore coitus percepit voluptatem; ſumma etiam Penis glans in hoc oriſcium vix fuit intromiſſa, multo minus ipſa virga. In hoc foramen digitum ægre introduxit Chirurgus, eo ſcilicet animo, ut ipſum uteri collum exploraret, quod tamen ne vel tactu percepit, plane autem deprehendit membranam craſſam hocce oriſcium ab altero inferiore, jam deſcribendo, ſeparantem.

Eo fere ipſo loco, ſuperius vero paululum, ubi in mulieribus rite conformatis adest foſſa magna, inventum fuit foramen alterum oblongum, ne vel minimi digiti apicem altius admittens, recto inteſtino, uti poſt partum obſervatum fuit, pervium (quod a ſeſtione fortaffe accidit): nullus autem hic occurrit Sphincter: inferius vero rectum inteſtinum, more ſolito, cum Sphinctere circumdato terminatur.

Oriſcium hoc oblongum ab oriſcio vaginæ, abdomine maxime tumente, duos ſaltem digitos tranverſos diſtigit, inter quæ membrana deſcripta intervenit ab inferiore parte, huiusce vero Fiſſuræ oblongæ quaſi labiorum coalitio exterius e ſuperiore foraminis parte.

Nulla hic Clitoris, hic nulla offium Pubis adfuere veſtigia, niſi, quaſi Apophyſes breviores ex utriuſque offis Ilii parte inferiore protuberantes, offium Pubis rudimenta dixiſſes. Hic fuit ante partum rerum ſtatus.

Die 18 Julii 1722, hora noctis 11^a advocatus est *Bonnett* Chirurgus, ut parturienti opem ferret. Perpenſis omnibus, Foetum invenit Vaginæ orificium infra dilapſum, quem muliere decumbente ſuperiora verſus propellere fruſtra adnixus eſt, ob fortiſſimos Foetus motus & graviffimos Matris dolores, cui etiam jam ſupervenere Convulſiones, Syncope, &c. Vaginæ autem orificium vix ac ne vix quidem dilatatum, ita ut illi jam jam moriendum eſſe fuerit omnium expectatio.

In hoc miſerrimo rerum ſtatu, miſericordia & humanitate adductus Chirurgus, poſthabuit omnino, quid vel ignarum vulgus, vel invidus hic garreret aut hic : anceps experiendum eſſe remedium potius quam nullum apud ſe ſtatuit, morte aliter citiſſimo ingruente pede.

Parentibus periculoſiſſimum rerum ſtatum enarravit, nil niſi a ſectiōe expectandum, ancipitem prædixit eventum. Annuentibus hujus miſerrimæ matre, & aſtantibus, in orificium oblongum inferius ſcalpellum chirurgicum introduxit, & uno icſtu coalitionem labiorum hujusce orificii & membranam ſeparantem diviſit : hinc in unum coivere & orificium Vaginæ & oblongum inferius. Jam digitis facilis introitus, orificium Uteri internum atrectavit ; dilatavit paululum, caput inde ſenſit infantis : quid plura ? Foetus ori intruſo digito, Puellulam vivam, probe formatam, mirantibus maxime aſtantibus, demum extraxit, quæ & adhuc & viget & valet : uti etiam & ipſa Mater, quanquam poſt puerperium febre graviter colluctata eſt.

Jam a partu prolapſu ipſius Uteri divexatur, quo prolabente nec per horas 8, 10^{ve} reducto, eam dein ſi fortius intrudas, exiliunt e meatibus urinariis deſcriptis

tis rivuli duo ad pedis saltem distantiam; argumentum sane Cystidis cujusdam urinam excipientis: aliter revera suspicasset meatus istos duos urinarios ipsorum ureterum fuisse orificia, hic terminantia.

Quaerat fortasse curiosior aliquis, quo forte modo gravida facta fuit muliercula nostra. Illi responderem, Penis intrusionem ad prolem concipiendam haud absolute esse necessariam, feminis autem intra vaginam ejaculationem quam maxime. *Vid. Hist. de l'Acad. Royale des Sciences, 1712. Videatur etiam Mau-riceau.*

Hujus rei narrationem tibi citius transmissem, ni diu, frustra autem hactenus, mulieris alteram graviditatem expectassemus, quum per sat longum tempus a puerperio cum marito cohabitaverit.

Figura 9 representat mulierem gravidam.

A A Spongiosam assimulat quasi carnis massam, quam partem fuisse chordæ umbilicalis autumo, magnitudinis fere ovi gallinacei, tres vero digitos longam. Ex hac duo erumpunt Fistulæ urinariæ *b b*, quæ urinam perpetim exstillant, nec ex ullo alio orificio reditururina.

c Orificium Vaginæ, cloacæ galli gallinacei quam simillimum, spisso quasi septo circumdatum: per hoc effluxere *ἔμμενα*, per hoc etiam gravida facta fuit mulier. Hoc orificium, dum perpeffa fuit mulier gravissimos partus dolores, nullo fere modo dilatatum fuit, quanquam anus ipse, ob vehementissimos musculorum abdominis, &c. contractiones, maxime hiaret.

d Locum indicat, ubi inventum fuit foramen oblongum, minimi digiti apicem vix admittens. In hoc, tempore puerperii, Chirurgus introduxit scalpellum chirurgicum

cum, idque ab hoc in orificium superius adegit : ita ut jam a partu dehiscat monstrosum horrendum informe ingens foramen.

Orificium superius transversum ab inferiore oblongo (appropinquante partu) 2 fere digitos distitit. Ex hoc magno hiatu ipsius uteri prolapsum sæpissime nunc patitur. Ex loco etiam, ubi adfuit olim orificium inferius, jam a puerperio, partim excretæ sunt Fœces alvinæ : hoc vero ante partum minimè observatum fuit, ita ut a sectione forte acciderit.

Orificium hoc oblongum paulo altius quam par est, in Figura designatur.

e Anum repræsentat paulo magis antrosum quam in aliis positum : per hunc maxima fœcum pars egeritur. Pudendum hoc, quale quale, est non dense criticum.

NEPTVNO · ET · MINERVAE
 TEMPLVM
 PRO · SALVTE · DOMVS · DIVINAE
 EX AVCTORITATE · TIB · CLAVD ·
 COGIDVBNI · R · EQ · MAG N BRIT ·
 COLLEGIVM · FABROR · ETQVI · IN · EO ·
 T · · · · · D · S · D · DONANTE · AREAM
 PVDE NTE · PVDE NTE · FIL ·

† A. SACRS.
 OT HONOR.S.

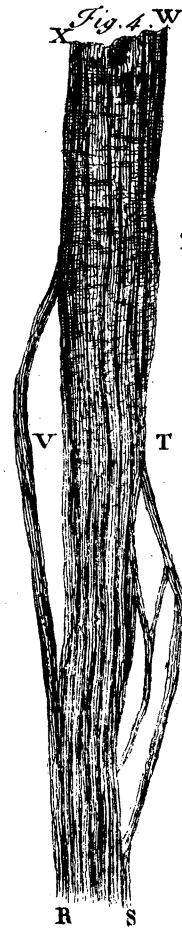
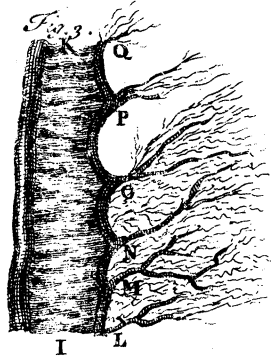
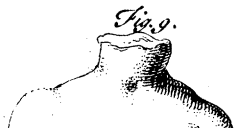





Fig. 5.
Y Z



no. N.º 379.



Fig. 6.

